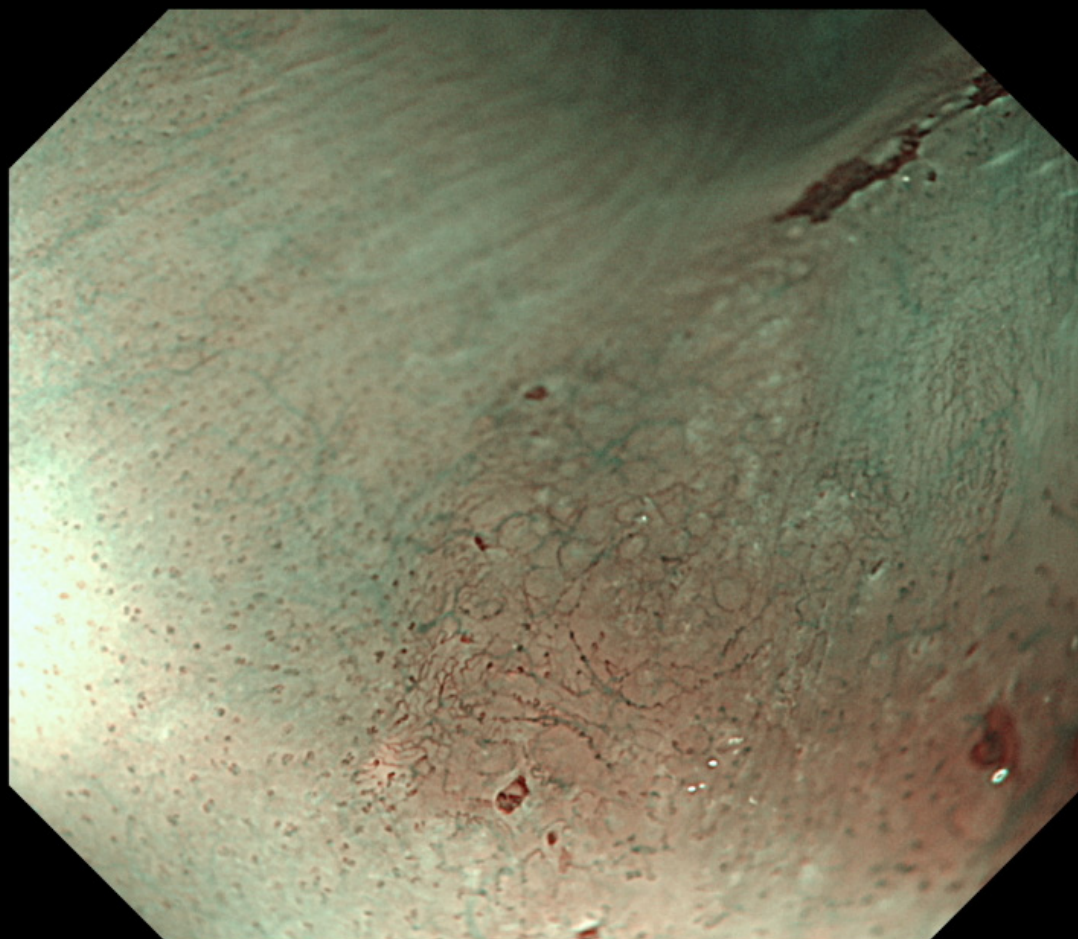
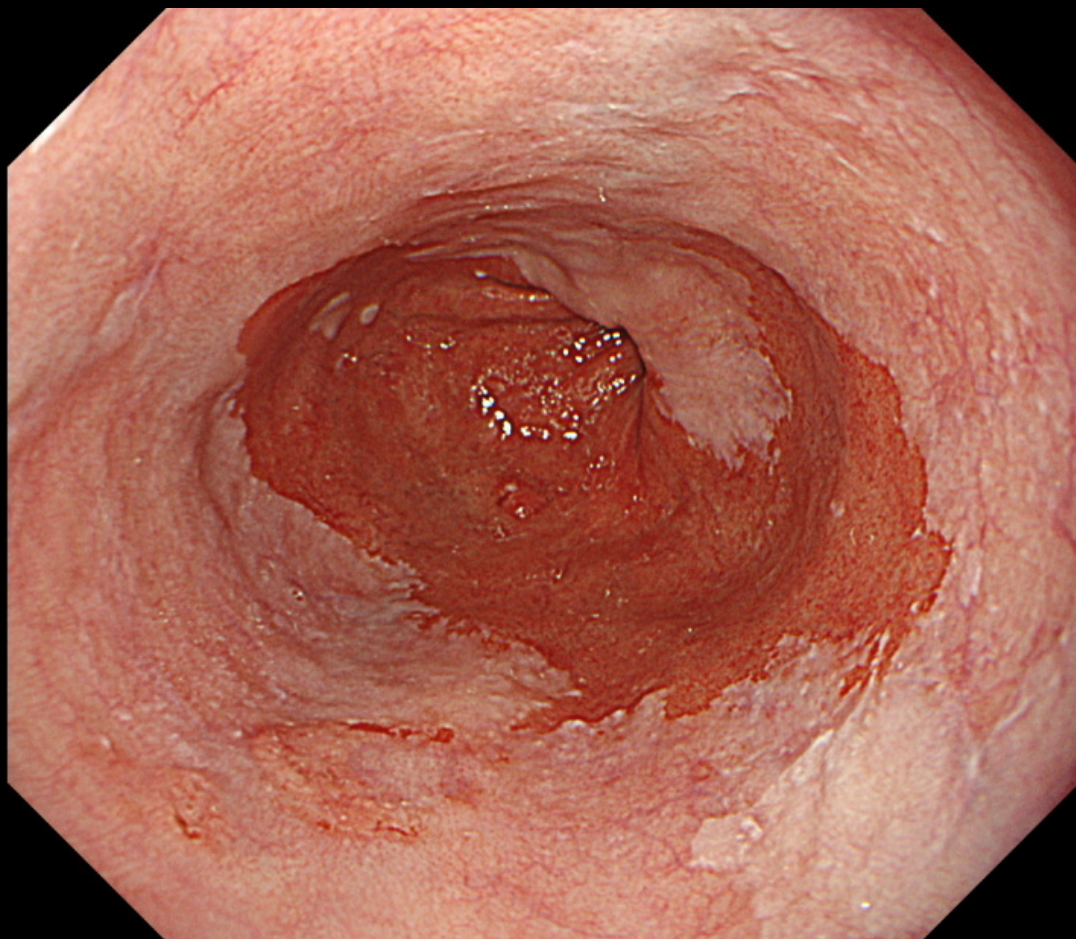


症例1
獨協医科大学病院 阿部圭一郎先生



症例2

徳島赤十字病院 桑山泰治先生

