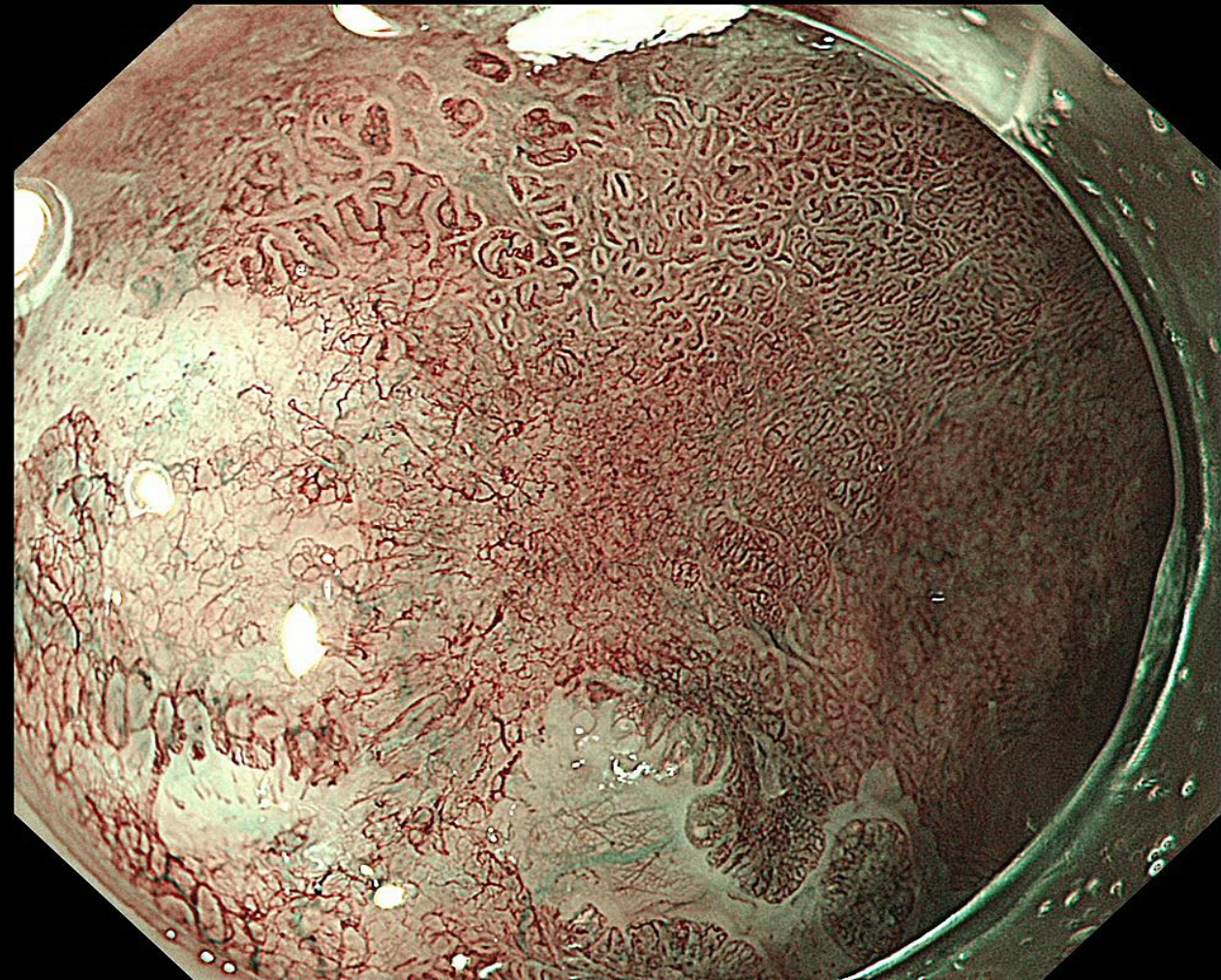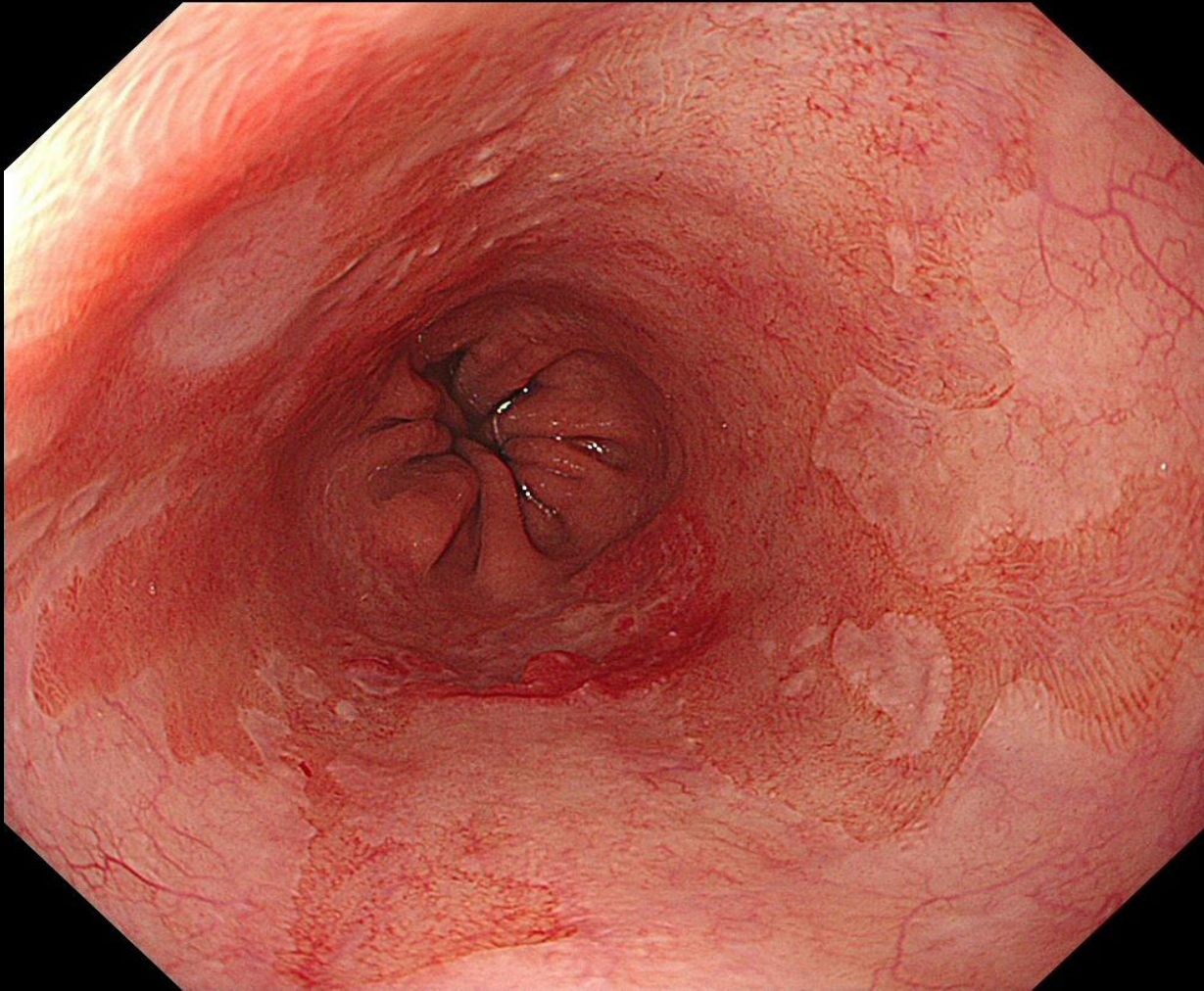


症例1  
長岡赤十字病院 竹内学先生



症例2  
都立駒込病院 南亮悟先生

