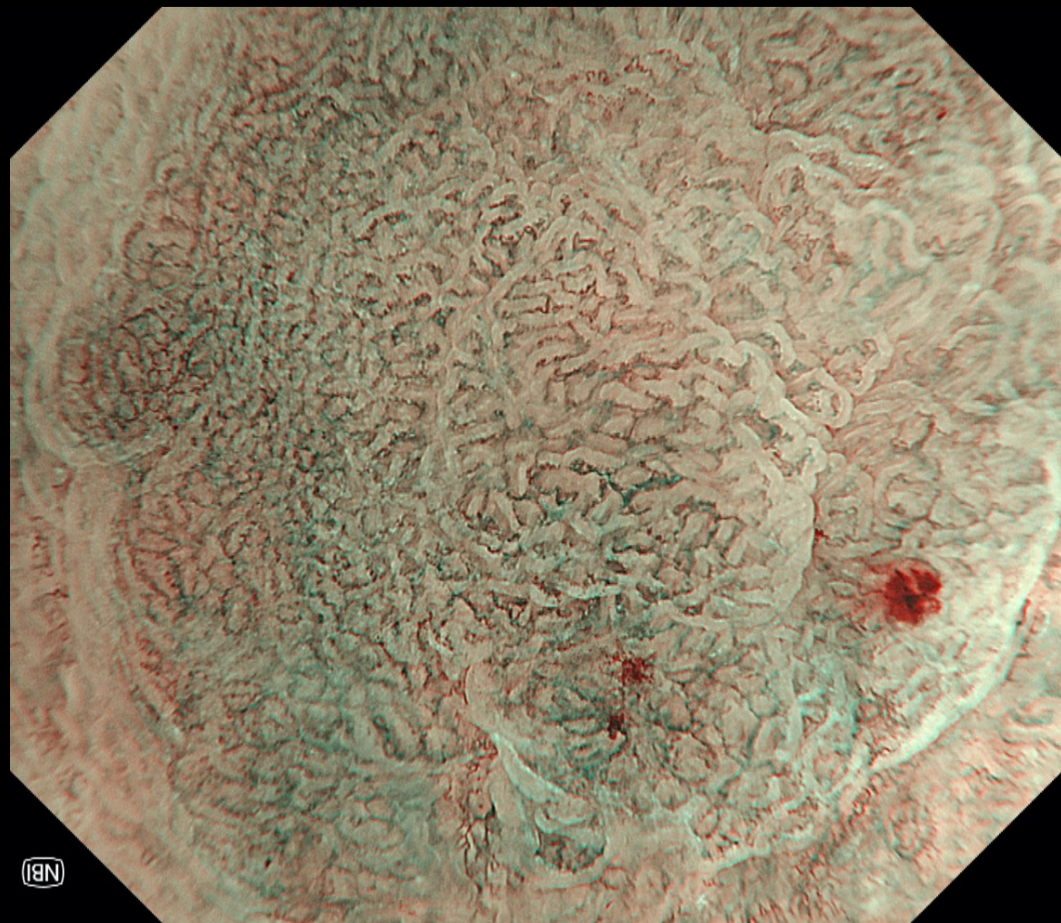
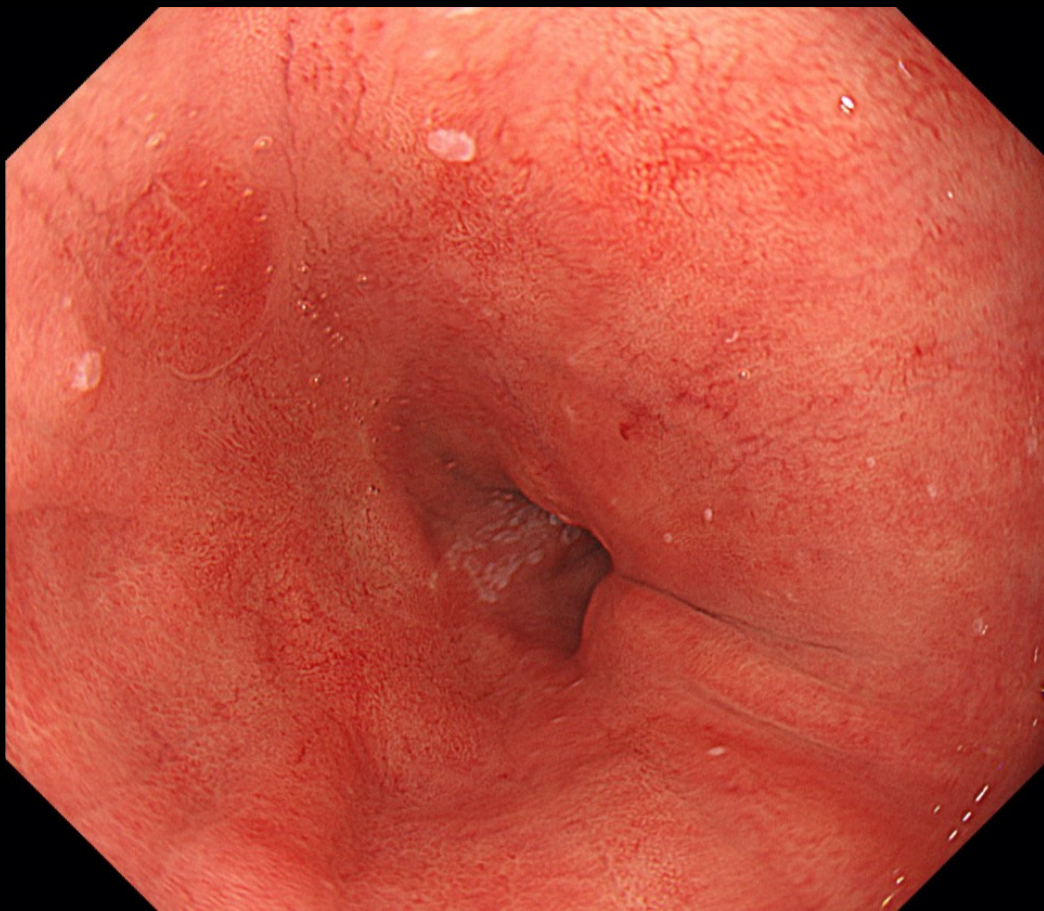


症例1  
広島大学病院 卜部 祐司先生





# 症例2

## 獨協医科大学 郷田 憲一先生

2:34:00

