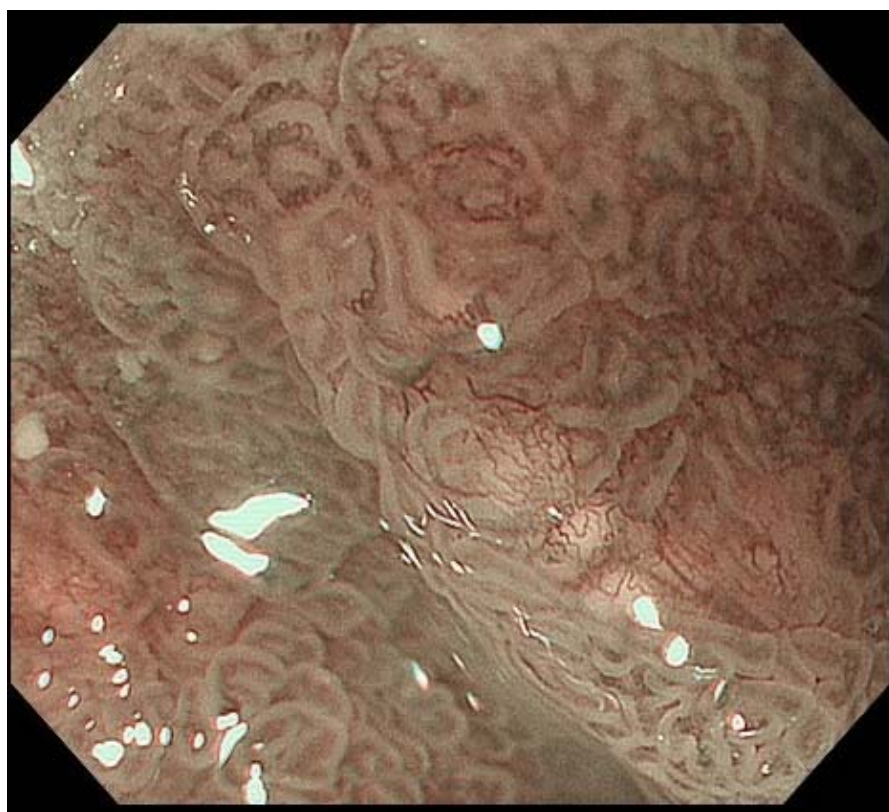
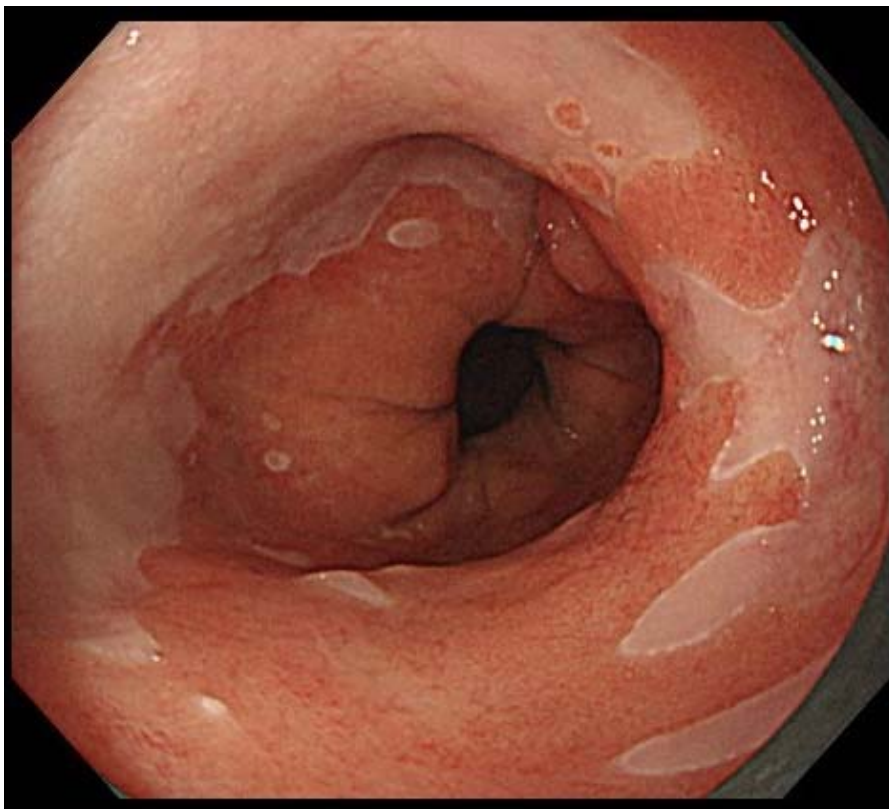


Case 1. がん研有明病院 中野薫先生



Case 2. 昭和大学江東豊洲病院 島村勇人先生

