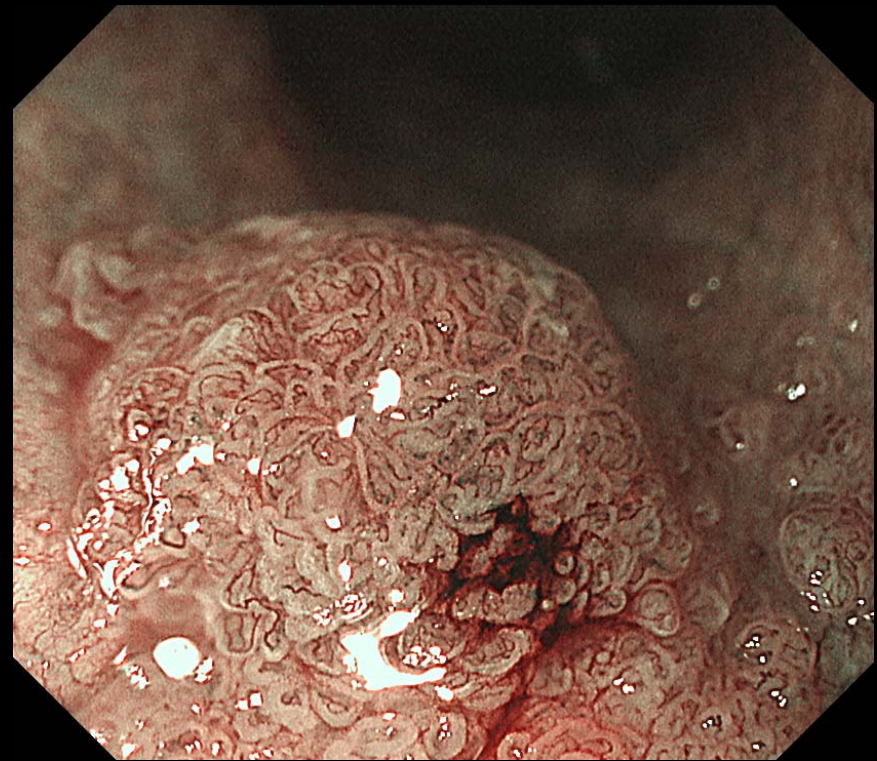
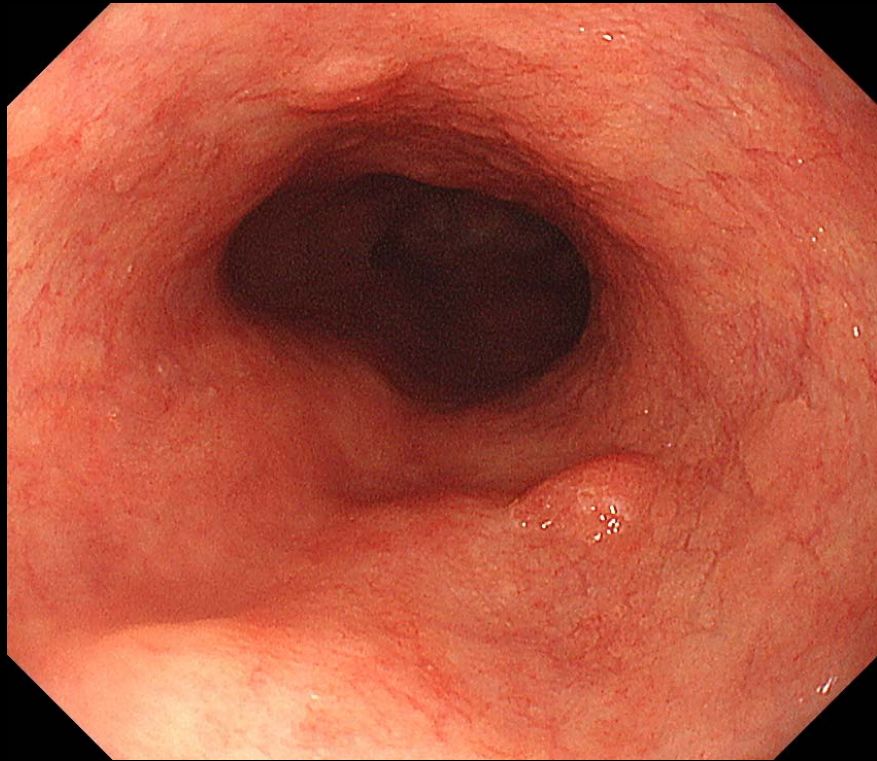


症例 1 新潟大学 橋本哲先生





症例 2 島根大学 柴垣広太郎先生

