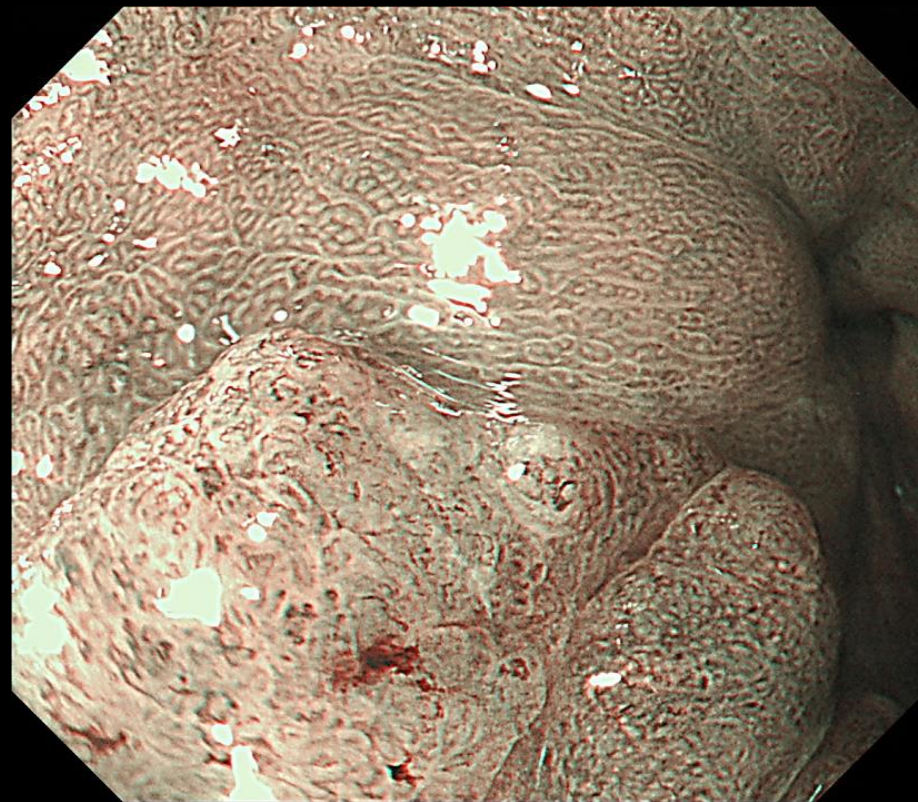
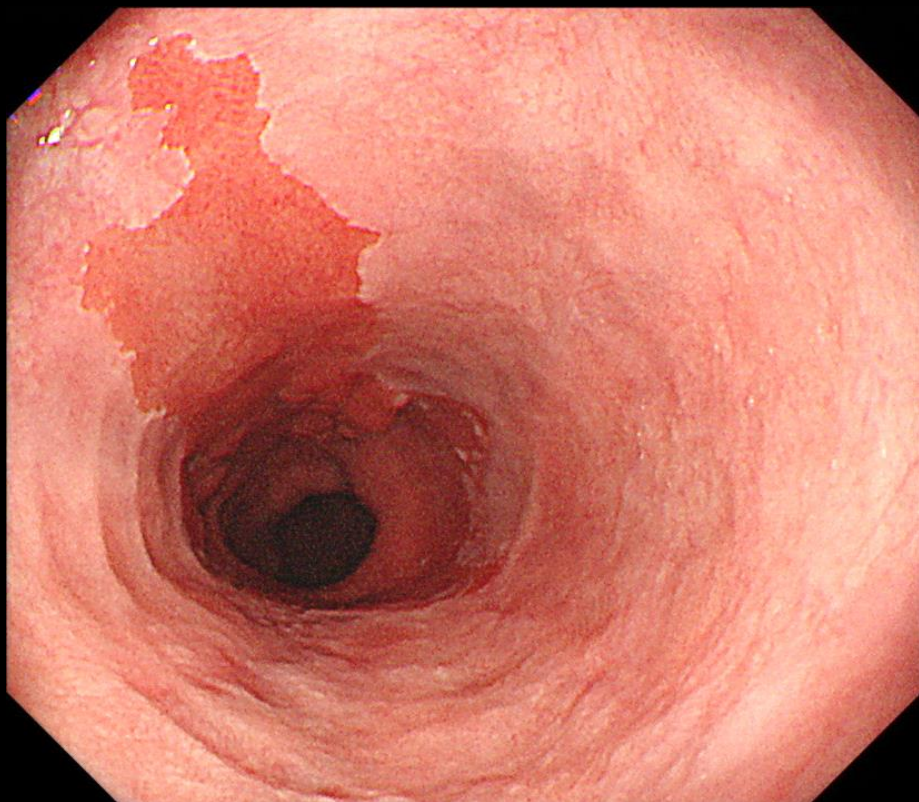


Case 1

獨協医科大学 金森瑛先生



Case 2

仙台厚生病院 田中一平先生

