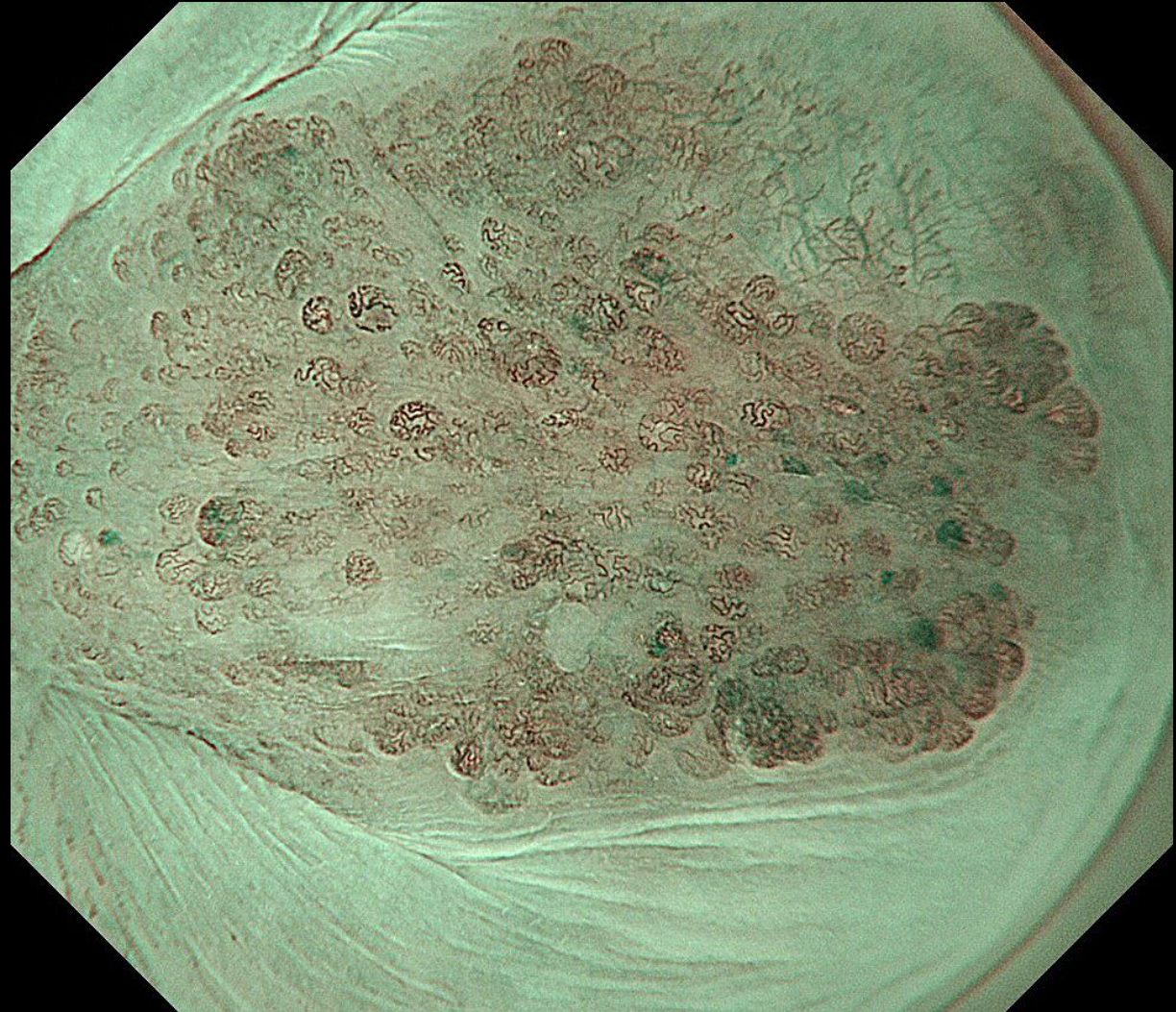
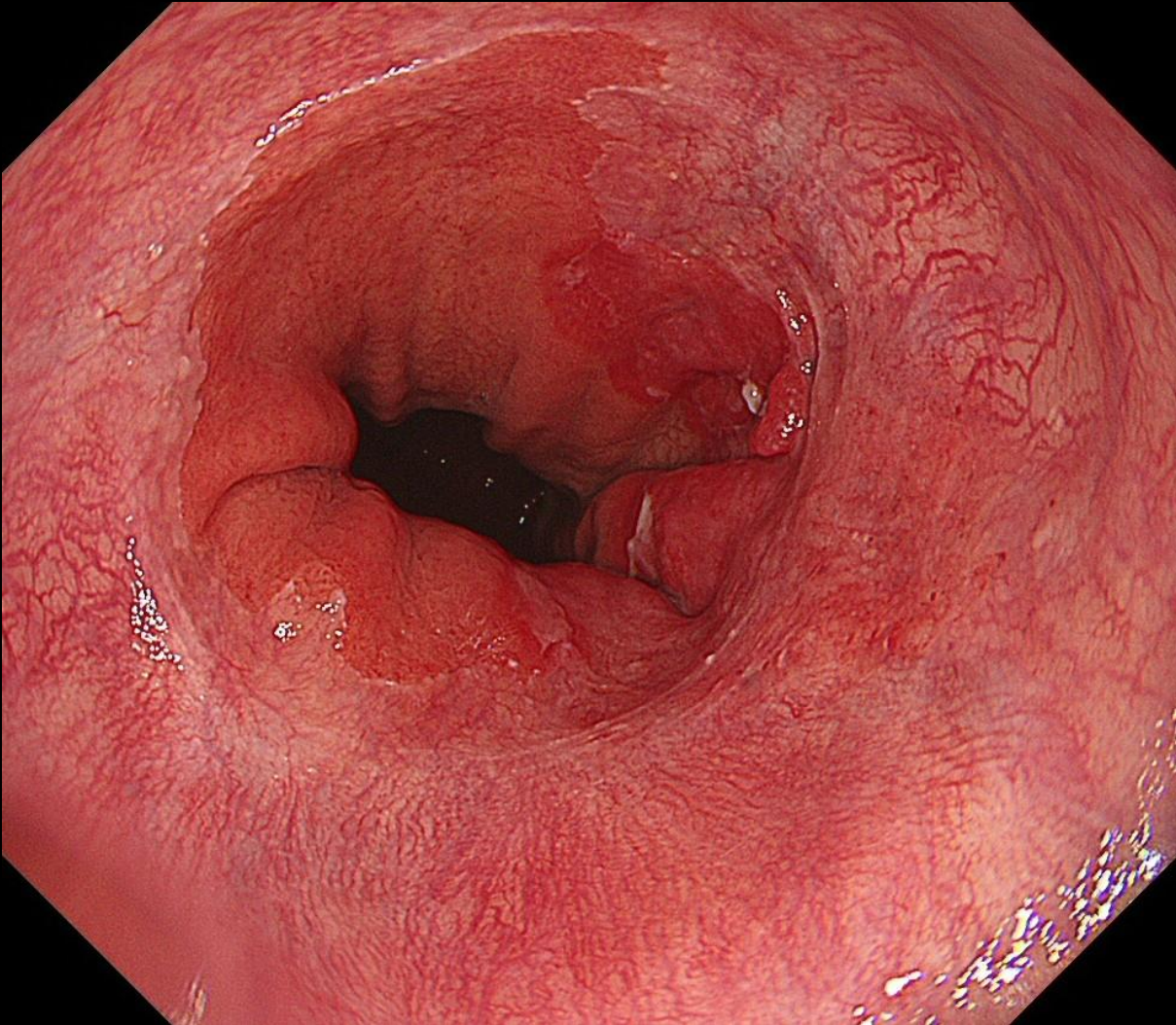


症例1

長岡赤十字病院

竹内学先生



症例2

佐久医療センター

高橋亜紀子先生

