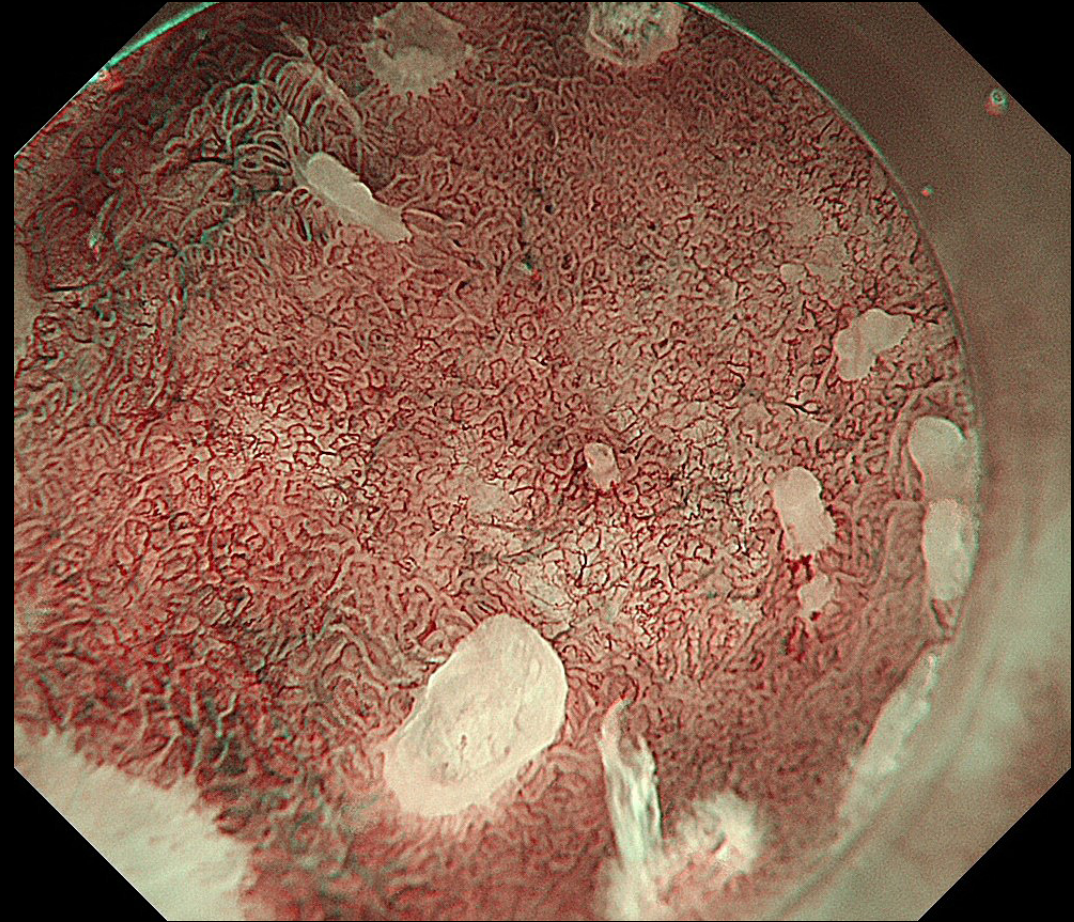
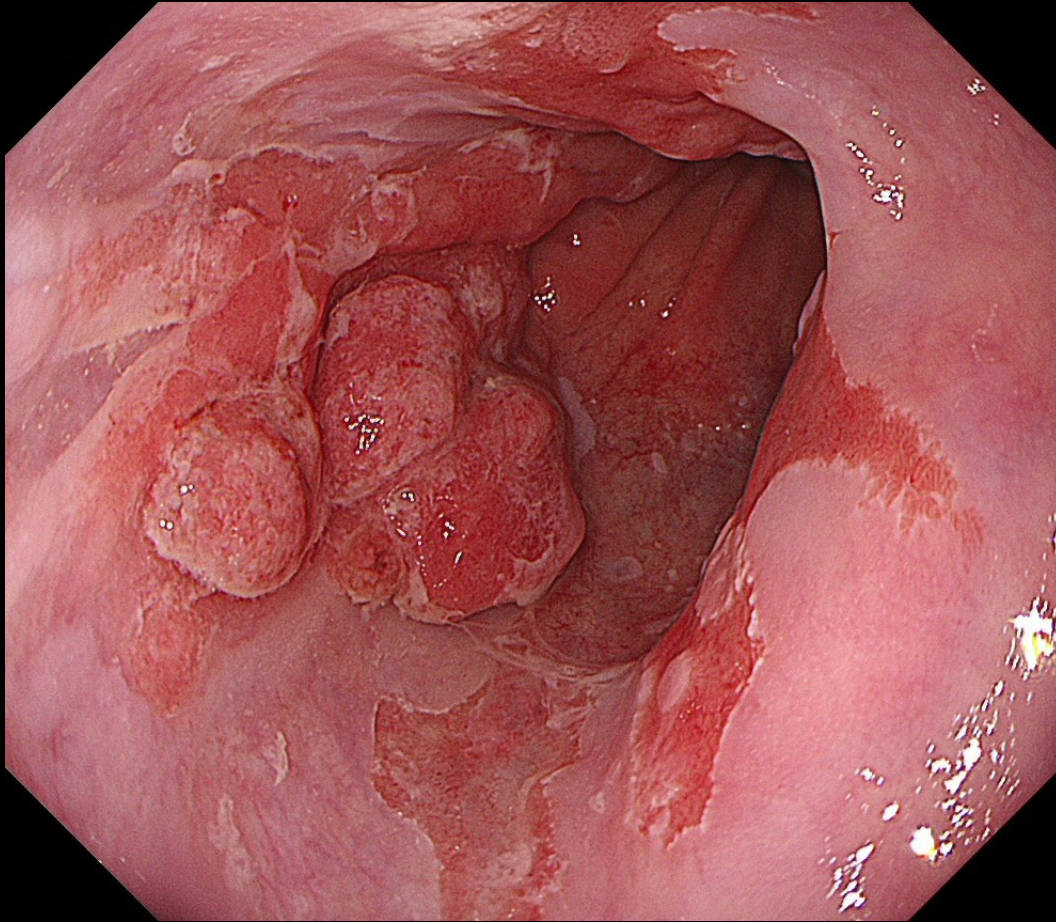


症例 1

長岡赤十字病院 竹内学先生



症例 2

獨協医科大学病院 吉永智則先生

